Casos Clínicos

Rotura de agujas durante la Tonsilectomía: prevención y manejo

Needle breaking during Tonsillectomy: prevention and management

Quebra de agulha durante Tonsilectomia: prevenção e manejo

Dr. Jorge Silveira Brisa [(1)]; Dr. Emídio Oliveira Teixeira [(2)]

Resumen

Hay pocos informes en la literatura de rotura accidental de la aguja durante el cierre del lecho amigdalino en la amigdalectomía. Sin embargo, ocurre con más frecuencia de lo informado, debido a la renuencia de los cirujanos a transmitir errores. Este es un trabajo descriptivo, cuyo objetivo es informar un caso de rotura quirúrgica de la aguja durante el cierre del lecho amigdalino, discutiendo el manejo y las formas de prevención a través de una revisión de la literatura sobre el tema. La aguja se rompió en el lecho amigdalino, y se identificó mediante un intensificador de imágenes radiográficas, y se retiró en el mismo procedimiento quirúrgico. Esto representa un desafío para el otorrinolaringólogo, que debe adoptar medidas preventivas, especialmente la técnica de sutura correcta. Sin embargo, en el caso, se recomienda la extracción inmediata, evitando complicaciones, como la migración de la aguja a los tejidos profundos. Además, la conducta del cirujano después del accidente es crucial para el éxito de su defensa legal.

Palabras Claves: amigdalectomía; sutura; aguja; accidente.

Abstract

There are few reports in the literature of accidental needle breakage during tonsillectomy closure. However, it occurs more frequently than reported, due to surgeons' reluctance to transmit errors. This is a descriptive work, which aims to report a case of surgical needle breakage during the closure of the tonsillar store, discussing the management and forms of prevention through a literature review on the topic. The needle broke in the tonsillar area, and it was identified using a radiographic image intensifier, and removed in the same surgical procedure. This represents a challenge for the otorhinolaryngologist, who must adopt preventive measures, especially the correct suture technique. However, in the event, immediate removal is recommended, avoiding complications, such as needle migration to deep tissues. In addition, the surgeon's conduct after the accident is crucial to the success of his legal defense.

Keywords: tonsillectomy; suture; needle; accident

Resumo

Existem poucos relatos na literatura de quebra acidental da agulha durante fechamento de loja amigdaliana na tonsilectomia. Contudo, ocorre com mais frequência do que o relatado, devido relutância dos cirurgiões de transmitir erros. Este é um trabalho de cunho descritivo, que tem por objetivo, relatar um caso de quebra de agulha cirúrgica durante fechamento de loja amigdaliana, discutindo o manejo e formas de prevenção através de revisão bibliográfica sobre o tema. Ocorreu a quebra de agulha na área tonsilar, e a mesma foi identificada utilizando-se intensificador de imagem radiográfico, e removida no mesmo ato cirúrgico. Tal fato representa um desafio ao otorrinolaringologista que deve adotar medidas preventivas, em especial a correta técnica de sutura. Entretanto, na ocorrência é recomendada a remoção imediata, evitando-se complicações, como migração da

[(1)] Médico residente del servicio de Otorrinolaringología. Hospital Universitario Clemente Faria de Montes Claros, MG, Brasil.
[(2)] Médico Otorrinolaringólogo. Hospital SOCOR, MG, Brasil.
Mail de contacto: brisajorgesilveira@gmail.com
Fecha de envío: 1 de febrero de 2020 - Fecha de aceptación: 27 de marzo de 2020

agulha para tecidos profundos. Além disso, a conduta que o cirurgião exerce após o acidente é crucial no sucesso de sua defesa legal.

Palavras-chave: amigdalectomia; sutura; agulha; acidente

Introducción

Hay pocos informes en la literatura de rotura accidental de la aguja durante el cierre del lecho amigdalino en la amigdalectomía, siendo una ocurrencia rara[1]. Se cree que el primer informe documentado fue realizado por Bohliga y Dawlatly (1999)[2], quienes, a pesar de no haber encontrado publicaciones previas en la literatura, mostraron en su investigación, que los cirujanos que solían suturar la tienda estaban al tanto de la aparición de esta complicación durante la amigdalectomía.

Para Tolczynski (1958)[3], la rotura y / o pérdida de agujas quirúrgicas ocurre con más frecuencia de lo informado, probablemente debido a la renuencia de los cirujanos a transmitir errores. De los 65 cuestionarios en una encuesta realizada por Weiss (1942)[4] con 180 otorrinolaringólogos en 1941, 34 informaron un total de 67 agujas rotas (57 agujas de sutura y 10 agujas de anestesia local) perdidas durante la amigdalectomía. En una reunión de la Sección de Otorrinolaringología del Colegio Estadounidense de Cirujanos de Filadelfia en 1950, 14 de los 50 miembros presentes sufrieron este desafortunado accidente más de una vez[3].

Este trabajo tiene como objetivo informar un caso de rotura de la aguja quirúrgica durante el cierre del lecho quirúrgico después de la amigdalectomía, discutiendo formas de manejo y prevención para evitar este tipo de accidentes.

Material y Método

Este es un trabajo descriptivo de caso clínico, sin identificar al paciente. La información fue recopilada por los autores, de la atención y asistencia, datos de la historia clínica e imágenes del examen radiológico del paciente. Se desarrolló una revisión bibliográfica sobre el tema, explorando bases de datos, como SciELO y Pubmed.

Reporte de caso

Niña de 8 años, con obstrucción nasal crónica, ronquidos nocturnos, amígdalas de grado II con amigdalitis recurrente y tejido adenoideo que ocupa el 70% del cavum. Fue indicada y sometida a adenoidectomía y amigdalectomía. En el acto quirúrgico, bajo anestesia general e intubación orotraqueal, se realizó una adenoidectomía y amigdalectomía sin complicaciones. Luego, el depósito amigdalar derecho se cerró con hilo Vicryl 3-0 (poliglactina) con una aguja cilíndrica de ½ 22 mm. Sin embargo, durante el cierre del lecho amigdalino izquierdo, la aguja quirúrgica se rompió accidentalmente dentro de la lodge, en el polo inferior, y el objeto metálico no se encontró por palpación o por visión directa con búsqueda activa.

Por lo tanto, durante el procedimiento quirúrgico, el equipo optó por el uso del intensificador de imagen radiográfica Brivo Essential de OEC para localizar y extraer el cuerpo extraño, a través de la estereotaxis. Se usaron dos jelcos número 22 para apuntar y el hemostato de Kelly para la disección del músculo constrictor faríngeo superior (Figura 1). Se identificó y retiró la aguja quirúrgica, y se cerró el lecho amigdalino izquierdo (Figura 2 y 3).

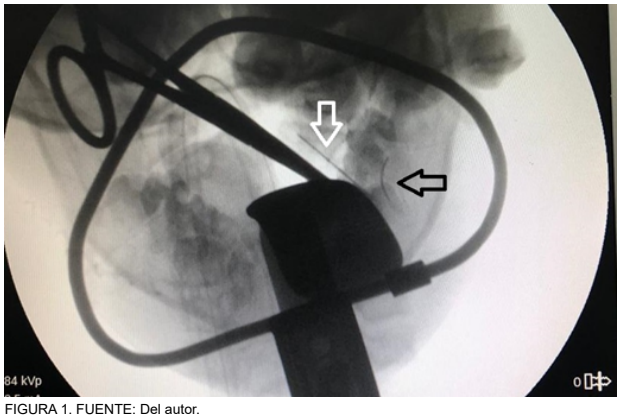

FIGURA 1. FUENTE: Del autor.

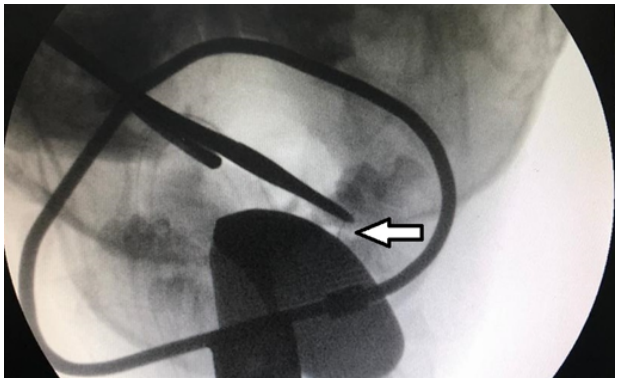

FIGURA 2. FUENTE: Del autor.



FIGURA 3. FUENTE: Del autor.

El paciente tuvo una buena evolución en el postoperatorio inmediato, reiniciando la alimentación por vía oral el mismo día. Fue dado de alta la mañana del día siguiente, con corticosteroides orales durante 5 días, antibióticos profilácticos (amoxicilina) y analgésicos. A su regreso 7 días después de la operación, la paciente tenía un excelente estado general, sin quejas. La madre informó que la niña tuvo dolor en la orofaringe hasta el segundo día después de la operación, con una respuesta positiva al uso de dipirona, como es habitual en el postoperatorio de una amigdalectomía. Hubo un segundo retorno, 30 días después de la operación, en el que permaneció con una excelente recuperación, sin quejas, recibiendo el alta definitiva.

Discusión

Según Tolczynski (1958)[3], el riesgo de romper la aguja durante la cirugía y perder el segmento es mayor cuando el soporte de la misma es demasiado pesado o se aplica demasiada fuerza, o cuando una aguja es defectuosa, mal hecha (mal templada), o doblada debido al mal uso prévio. Otras causas de rotura, se deben a que: la aguja se aferra al punto más débil (en el orificio), la aguja es demasiado delgada, por movimiento de la cabeza del paciente durante el paso de la misma o incluso por un proceso estiloides alargado.

Hay informes en la literatura de pacientes que permanecieron durante años con una aguja ubicada en el área amigdalina, a menudo identificada de manera incidental. Fishkin y Singer (2010)[1] informaron el caso de un paciente que permaneció con la aguja durante tres años, y fue hallada de forma accidenal, sin haber causado sintomatología. A pesar de esto, optaron por la eliminación para evitar futuras complicaciones.

Las complicaciones no son infrecuentes, ocurren en el 12% de los casos conocidos de agujas rotas, la mayoría de las cuales son graves. Se producen tanto en el período postoperatorio temprano como en el tardío. En el primer caso, las complicaciones son edema, dolor, absceso y formación de fístulas. Y, en el postoperatorio tardío: fibrosis, parestesias, sangrado, formación de pseudo-tumores y abscesos, fístula crónica, dolor crónico, disfagia y afectación neurovascular[3,5].

La aguja puede experimentar migración hacia el espacio parafaríngeo, tejidos profundos del cuello, faringe, laringe y esófago[1]. Se destaca la preocupación por la posible migración a la arteria carótida interna, que se halla a 2,5 cm posterolateral a la amígdala. La migración de la aguja hacia los tejidos profundos del cuello puede terminar en una hemorragia extensa debido a la perforación de dicha arteria por la aguja errante[6].

Por lo tanto, la rotura de agujas quirúrgicas representa un desafío para el otorrinolaringólogo, en el que lo ideal es que se explore el área amigdalina en el mismo tiempo quirúrgico y, siempre que sea posible, se debe extraer de inmediato mediante procedimientos radiológicos[1,7], ya que la aguja en la fosa amigdalina se puede reconocer fácilmente durante la fluoroscopía de cuello y en radiografías ordinarias[3].

Según Tolczynski (1958)[3], la disección guiada por fluoroscopía, radiografías y marcadores es práctica, aunque prolongada y no siempre efectiva. El autor desaconseja la disección aleatoria mediante palpación digital y radiografías comunes en vista anteroposterior y lateral y considera como alternativa un enfoque externo al espacio parafaríngeo a través de una incisión en el cuello.

Thompson, Wright y Cheng (2003)[8] informan dos casos en los que se utilizó un intensificador de imágenes para localizar y eliminar con éxito un fragmento de aguja roto en el espacio pterigomandibular. La ventaja de usar este método sobre el uso de radiografías intraoperatorias es que las imágenes se pueden capturar rápidamente y en diferentes ángulos para ayudar a localizar el fragmento roto, sin perjuicio de las agujas utilizadas como referencia. Además, las imágenes se pueden ver inmediatamente en la iluminación ambiental de la sala de operaciones[8].

Si los intentos de retirar la aguja fallan, Weiss (1942)[4] recomienda la inspección periódica y la palpación de la fosa amigdalina para una posible extrusión parcial de la aguja y exámenes radiográficos periódicos para observar la posible migración de la misma.

Es esencial resaltar las medidas para evitar este tipo de accidente, adoptando la técnica de sutura correcta. Se recomiendan agujas de sutura de tres cuartos de pulgada de largo con una curva de cuarto de círculo, cuyo cuerpo tiene un vástago cuadrado y su punta un vástago redondo, para evitar la rotación de la aguja. Se utiliza con un portaagujas colocado a un tercio de su orificio y unido al tercio medio del portaagujas[9].

La aguja debe pasar a través de la tela a 90º de la superficie de la piel y ser lo suficientemente larga como para pasar a través de la piel y ser capturada por el porta agujas sin dañar la punta. El cirujano debe rotar la muñeca al pasar la aguja curva a través del tejido, y no simplemente empujarla, ya que esto podría romperla. Si la aguja comienza a doblarse durante la sutura y necesita doblarse para darle

forma, también existe el riesgo que se rompa[9].

En cuanto a los aspectos legales, la ruptura de una aguja durante la amigdalectomía es un accidente fuera del control del cirujano, que no puede ser considerado responsable. Por lo tanto, no se trata de negligencia durante la operación[3]. Sin embargo, no decirle al paciente o a su tutor sobre el hecho, aumenta el riesgo de una acción por negligencia. La conducta y el grado de atención que el cirujano ejerció después del accidente es relevante para el éxito de su defensa[10].

Consideraciones finales

El cierre del lecho amigdalino con sutura es un procedimiento que a veces practican muchos otorrinolaringólogos para la hemostasia, durante la amigdalectomía. Romper accidentalmente la aguja en el área de la amígdala es raro y depende del profesional adoptar medidas preventivas para evitar este accidente quirúrgico y obtener éxito en el procedimiento.

Sin embargo, dado que es probable que ocurra en cada sutura del depósito amigdalar, el cirujano debe evitarlo y actuar de la manera más adecuada para tratar la complicación. Se recomienda retirar la pieza de la aguja en el mismo procedimiento quirúrgico cuando sea posible, sugiriendo el uso de un intensificador de imágenes y agujas para apuntar e identificar el cuerpo extraño, con la extracción utilizando unas pinzas hemostáticas Kelly, minimizando el trauma muscular. Con esta medida aún en el período intraoperatorio, se evitan las posibles complicaciones de la permanencia del cuerpo extraño en el área amigdalina.

Los autores no manifiestan conflictos de interés.

Bibliografía

01. *Fishkin S, Singer M. Retained Suture Needle After Tonsillectomy. Laryngoscope. 2010; 120(S3):96–96. doi:10.1002/lary.21303*
02. *Bohliga LA, Dawlatly EE. Sutures and disasters in tonsillectomy revisited: a sharp pain in the neck. Arch Otolaryngol Head Neck Surg. 1999; 121(4):504-5.*
03. *Tolczynski B. Loss of surgical needles during tonsillectomy. CanMedAssoc J. 1958: 78(9):690–695.*
04. *Weiss JA. Ann. Otol., Rhin. &Laryng.1942; 51:483.*
05. *Al-Ruhaimi KA, Nwoku AL. An unusual radiopaque image through an orthopantomogram film. Int J Oral MaxillofacSurg. 199;20(2):96-7.*
06. *Tamari MJ, Bergendahl EH. Eye, Ear, Nose & Throat. 1952;31:196.*
07. *Enoki AM, Testa JR, Morais MS, Fernandes DP, Tamiso SM. Foreign body in the tonsillary region as a complication of tonsillectomy. Braz J Otorhinolaryngol. 2010;76(6):796. doi: 10.1590/S1808-86942010000600022*
08. *Thompson M, Wright S, Cheng LHH, Starr D. Technical note: Locating broken dental needles. Int. J. Oral Maxillofac. Surg. 2003; 32: 642–644.doi: 10.1054/ijom.2003.0430*
09. *Kudur MH, Pai SB, Sripathi H, Prabhu S. Sutures and suturing techniques in skin closure. Indian J DermatolVenereolLeprol. 2009;75:425-34. doi:10.4103/0378-6323.53155*
10. *Meredith WCJ. Canad. Al. A. J. 1957; 77: 245.*