**Trabajo original**

# Abordaje endoscópico a la fosa pterigomaxilar

## *Endoscopic approach to the pterigomaxillary fossa*

**Dr. Elián García Pita, Dr. Gastón Suárez, Dr. Gastón José, Dr. Sebastián Aragón, Dr. Carlos S. Ruggeri**


## Summary

**Introduction**: The pterigomaxillary fossa is a region of the skull base which is difficult to access.

Due to the experience acquired with the endoscope-assisted endonasal treatment of various rinosinusales diseases, the endoscopic approach to this region is more frequent.

The advantages are better vision, possibility to work two surgeons at the same time, tumors resection that extends to the infratemporal fossa without making additional incisions, less morbidity, less surgical time and brief hospitalization.

**Objectives**: To demonstrate the efficacy and lower morbidity of endonasal endoscope-assisted approach to treat diseases affecting the pterygomaxillary fossa.

**Methods**: A retrospective descriptive study in the Italian Hospital of Buenos Aires between October 2004 and November 2013 was conducted by reviewing the medical records of all patients treated by endonasal approach with endoscope assistance by diseases that compromised the pterygomaxillary fossa.

**Results**: Eleven patients were treated, 7 men and 4 women . Six angiofibromas, 4 with extension to the infratemporal fossa, 1 epidermoid carcinoma of the maxilla, 1 inflammatory pseudotumor, osteonecrosis, inflammatory lesion and meningioma.

In none of these cases was necessary to transform the endonasal for external approach by bleeding or technical difficulties.

No patient had postoperative complications.

**Conclusions**: The endonasal approach to the pterygomaxillary fossa assisted with endoscopes is effective, safe and has less morbidity than other approaches. Due to the experience acquired with the endoscope-assisted endonasal surgical approach, we believe there are few indications for an external or sublabial-transmaxillary approach for the treatment of diseases affecting the pterygomaxillary fossa.


**Key words**: pterigomaxillary fossa, endoscopic surgery.


## Resumen

**Introducción:** La fosa pterigomaxilar (FPM) es una región de la base de cráneo de difícil acceso.

Debido a la mayor experiencia adquirida en el tratamiento endonasal asistido con endoscopios de las diversas enfermedades rinosinusales, el abordaje endoscópico a esta región se ha hecho cada vez más frecuente.

Entre las ventajas de este abordaje se incluyen: mejor visión, la posibilidad de que trabajen dos cirujanos simultáneamente, resección de tumores que se extiendan a la fosa infratemporal sin realizar incisiones complementarias, menos morbilidad, y menor tiempo quirúrgico y de internación.

**Objetivos**: Demostrar la eficacia y menor morbilidad del abordaje endonasal asistido con endoscopios para tratar patologías que afectaron la fosa pterigomaxilar.

**Materiales y métodos**: Se realizó un estudio retrospectivo descriptivo en el Hospital Italiano de Buenos Aires entre octubre del año 2004 y noviembre del 2013, mediante revisión de las historias clínicas de todos los pacientes tratados por vía endonasal con asistencia de endoscopios por enfermedades que comprometieron la fosa pterigomaxilar.

**Resultados**: Fueron tratados 11 pacientes, 7 hombres y 4 mujeres.

Seis angiofibromas, 4 con extensión a la fosa infratemporal, 1 carcinoma epidermoide del maxilar superior, 1 seudotumor inflamatorio, osteonecrosis, lesión inflamatoria y meningioma.

En ningún caso fue necesario transformar el abordaje endonasal en externo por hemorragia o dificultades técnicas.


*Hospital Italiano de Buenos Aires.*
*E-mail: carlos.ruggeri@hospitalitaliano.org.ar*

Ningún paciente presentó complicaciones post-operatorias.

**Conclusiones**: El abordaje endonasal a la fosa pterigomaxilar asistido con endoscopios es eficaz, seguro y presenta menor morbilidad que otros abordajes. Por la mayor experiencia adquirida en cirugía endoscópica, creemos que existen pocas indicaciones para realizar un abordaje externo o sublabial-transmaxilar para el tratamiento de patologías que afectan a la fosa pterigomaxilar.

**Palabras clave**: fosa pterigomaxilar, cirugía endoscópica.

## Introducción

La cirugía endoscópica de los senos paranasales, ha extendido en los últimos años sus indicaciones y ha sobrepasado los límites establecidos en sus inicios.

El abordaje transnasal asistido con endoscopios puede utilizarse para tratar enfermedades que afectan regiones vecinas a los senos paranasales, como la base de cráneo, órbita, o la fosa pterigomaxilar (FPM).

El objetivo de esta técnica es lograr iguales o mejores resultados con menor morbilidad que con abordajes externos o sublabiales.

## Objetivos

Demostrar la eficacia y menor morbilidad del abordaje endonasal asistido con endoscopios para tratar patologías que afectaron la fosa pterigomaxilar.

## Materiales y métodos

Se realizó un estudio retrospectivo descriptivo en el Hospital Italiano de Buenos Aires entre octubre del año 2004 y noviembre del 2013, mediante revisión de las historias clínicas de todos los pacientes tratados por vía endonasal con asistencia de endoscopios por enfermedades que comprometieron la fosa pterigomaxilar.

Se excluyeron los pacientes que tuvieron una disección de la FPM como paso previo a otros abordajes quirúrgicos.

Se utilizaron endoscopios de 30º y 45º, e instrumental convencional para cirugía endoscópica. No se utilizó neuronavegador.

La técnica consistió en realizar por vía endonasal con endoscopios, una antrostomía maxilar media amplia hasta la apófisis pterigoides con o sin cauterización de la arteria esfenopalatina.

Posteriormente se realizó la apertura de la pared posterior del seno maxilar con pinzas comedoras y se expuso la fosa pterigomaxilar.

Cuatro tumores que además comprometían la fosa infratemporal fueron resecados mediante este abordaje.

## Resultados

Fueron tratados 11 pacientes, 7 hombres y 4 mujeres. (Fig. 1)

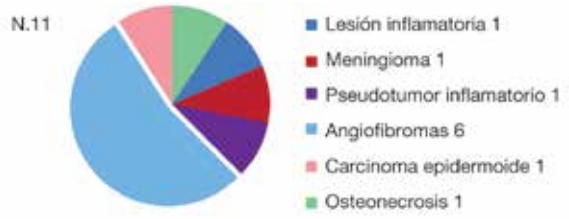


Fig.1. Resultados.

Se hicieron 3 biopsias con diagnóstico histopatológico de meningioma, lesión inflamatoria y osteonecrosis post-tratamiento quimiorradiante debido a un carcinoma indiferenciado de seno maxilar (Fig. 2).

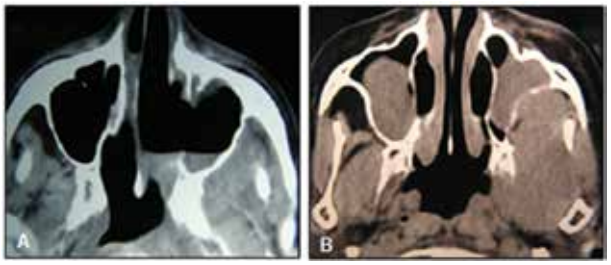


Fig.2- Biopsias endonasales asistidas con endoscopio de la fosa pterigomaxilar. A. Osteonecrosis post-tratamiento con QT/RT por ca. indiferenciado de seno maxilar. B. Meningioma de base de cráneo.

Se resecaron en forma completa cinco angiofibromas (Fig. 3): tres estadio III-A y dos estadio III-B; y parcialmente, uno estadio IV B según la clasificación de Fisch (Fig. 4), persistiendo un resto tumoral a nivel intracraneal paraselar (Fig. 5 y 6).

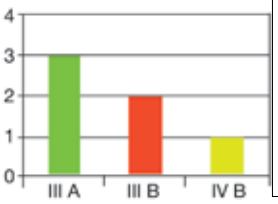


Fig. 3. Angiofibromas con extensión a la FPM.

CLASIFICACION DE FISCH (1982)[25]

- Estadio I: tumor limitado a la nasofaringe y a la cavidad nasal, con erosión ósea mínima o limitada al agujero esfeno-palatino.
- Estadio II: tumor que invade la fosa pterigopalatina o el seno maxilar o el seno etmoidal, o el seno esfenoidal, acompañado de destrucción ósea.
- Estadio IIIa: tumor que invade la fosa infratemporal o la órbita, sin invasión intracraneal.
- Estadio IIIb: tumor que invade la fosa infratemporal o la órbita, con invasión intracraneal, pero extradural y paraselar.
-Estadio IVa: tumor intracraneal e intradural, que no invade ni el seno cavernoso, ni la fosa pituitaria, ni el quiasma óptico.
-Estadio IVb: tumor intracraneal e intradural, que infiltra el seno cavernoso, la fosa pituitaria o el quiasma óptico.

Fig. 4. Clasificación de Fisch.

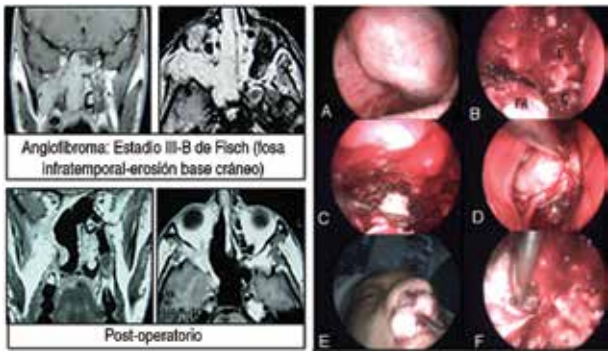


Fig. 5. Angiofibroma: **A.** Resección por boca de prolongación nasal, esfenoida y de cavum. **B.** Visión endoscópica (FA: fibroangioma, E: esfenoides, C: cavum). **C.** Disección de la fosa pterigomaxilar luego de fragmentar y resecar por boca el segmento esfenoidal, rinofaríngeo y nasal del tumor. **D-E**. Tracción de la prolongación pterigomaxilar e infratemporal y resección por fosa nasal. **F**. Erosión de la base cráneo.

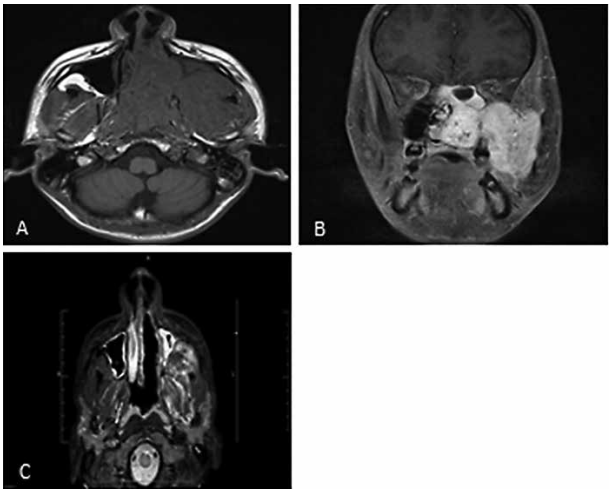


Fig. 6. Angiofibroma III-A. **A-B**. Extenso compromiso de la fosa infratemporal. **C**. TC postoperatoria después de resección endonasal asistida con endoscopios.

Un paciente presentó un pseudotumor inflamatorio idiopático con extensión a la fosa pterigomaxilar; el mismo no había presentado respuesta al tratamiento con corticoides. Se logró extirpar por completo (Fig. 7), y en otro se hizo una resección endonasal oncológica de un carcinoma epidermoide de seno maxilar que invadió la pared posterior del seno. Realizó radioterapia postoperatoria y está sin enfermedad después de 3 años del tratamiento.

En siete pacientes se utilizó taponaje nasal en las primeras 48 hs post-operatorias.

Un enfermo fue operado en forma ambulatoria, cuatro estuvieron internados 24 horas y seis durante 72 horas (angiofibromas), (Fig. 8).

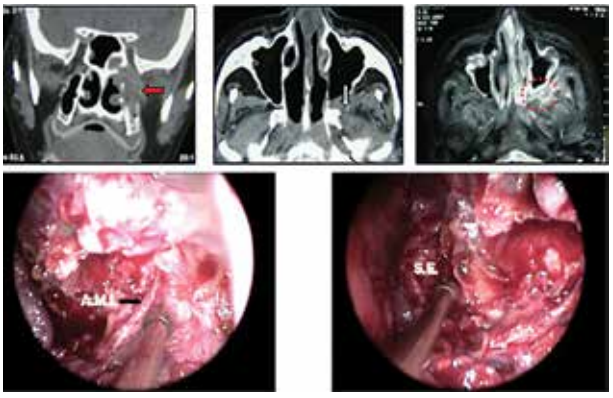


Fig. 7. Pseudotumor inflamatorio idiopático. T-C: Erosión de la apófisis pterigoides y base de cráneo. Disección de la fosa pterigomaxilar. A.M.I.: arteria maxilar interna. S.E.: Seno esfenoidal.

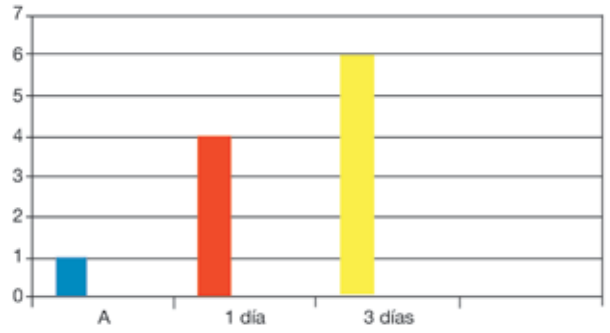


Fig. 8. Período de internación.

En ningún caso fue necesario transformar el abordaje endonasal en externo por hemorragia o dificultades técnicas.

Ningún paciente presentó complicaciones postoperatorias.

## Discusión

La fosa pterigomaxilar es una región oculta de la base de cráneo de difícil acceso con cualquier abordaje quirúrgico.

Se caracteriza por presentar forma de pirámide cuadrangular invertida. Sus dimensiones son: 2 cm de altura por 1 cm en su base.

Se encuentra localizada detrás de la pared posterior del seno maxilar, limitada posteriormente por la apófisis pterigoides y el ala mayor del esfenoides y superiormente por la fosa craneal media. Se conecta lateralmente con la fosa infratemporal a través de la fisura pterigomaxilar, siendo el nervio infraorbitario el límite entre la fosa pterigomaxilar y la infratemporal. Medialmente se comunica con el tercio posterior de la cavidad nasal a través del agujero esfenopalatino; superiormente con la órbita

a través de la fisura orbitaria inferior, y en su parte posterior con la fosa cerebral media a través del agujero redondo mayor. En su sector inferior se comunica con el paladar a través del agujero palatino. Las estructuras contenidas en esta región son la arteria maxilar interna y sus ramas, el nervio maxilar superior (V2) y el nervio vidiano.

Las primeras referencias sobre la cirugía de la fosa pterigomaxilar son de Carnochan, quien en el año 1858 aborda el ganglio esfenopalatino a través de la mejilla y de la cara anterior del seno maxilar.

A principios del siglo XX, varios cirujanos abordaron la región lateralmente resecando el arco cigomático y el hueso malar.

Seiffert en 1920 utilizó la vía transmaxilar para ligar la arteria maxilar interna, y en 1926 Sewall describió el abordaje transsinusal para tratar patologías de esta región.

En 1975 Prades describe el abordaje a la fosa pterigomaxilar por vía transnasal con microscopio a través del meato medio.

En la actualidad los abordajes más utilizados son el transantral y el endonasal.

El primero requiere una incisión sublabial, retracción de los tejidos blandos faciales, y una sinusotomía maxilar anterior. Para trabajar cómodamente con el microscopio con lente de 300 mm, es necesario colocar separadores autoestáticos como los utilizados en cirugía de oído. Expuesto el interior del seno maxilar se realiza una incisión en la mucosa de la pared posterior en forma de U y se rebate el colgajo hacia abajo. Posteriormente se fresa la pared ósea posterior resecando el hueso con pinzas comedoras o curetas hasta la pared nasosinusal. El periostio se abre por debajo de la cresta etmoidal que señala la altura de la arteria esfenopalatina y se expone el contenido de la fosa. En primer plano se ubica el tejido fibroadiposo; por detrás del mismo el plano vascular, y por último el nervioso (Fig. 9).

Por la visión directa que brinda el microscopio se hace difícil trabajar lateralmente para resecar enfermedades que se extiendan a la fosa infratemporal y en general no es posible el trabajo de un segundo cirujano. Esta vía de abordaje provoca edema facial, dolor post-operatorio, y parestesias o hipoestesias del nervio infraorbitario. Pueden producirse fístulas bucosinusales, sinusitis crónica y daño dental.

El abordaje endonasal asistido con endoscopios tiene sus fundamentos en la técnica descripta por

**NV**: nervio vidiano, **AV**: arteria vidiana, **AM**: arteria maxilal interna, NMS: nervio maxilar superior, **RE**: receso esfenoidal lateral.

Fig. 9. Visión endoscópica de la fosa pterigomaxilar durante un abordaje transpterigoideo.

Prades, facilitado por la utilización de ópticas de diferentes ángulos y de endocámaras que producen una magnificación del campo operatorio. La experiencia del cirujano en cirugía endonasal con endoscopios es también un factor relevante. La técnica tiene poca morbilidad ya que no hay incisiones externas ni inflamación facial, la antrostomía maxilar media que incluye el ostium es fisiológica y evita de esta manera la sinusitis crónica. Debido al ángulo de visión que tienen los endoscopios se pueden resecar extensiones de tumores en la fosa infratemporal. Un segundo cirujano puede aspirar o traccionar del tumor por la fosa nasal opuesta a través de una ventana septal, para ayudar en la exéresis. Todo esto reduce el tiempo de cirugía y de internación. En cuatro angiofibromas con extensión infratemporal pudo resecarse totalmente la prolongación con esta técnica. En uno de ellos se ligó previamente la arteria maxilar interna en la fosa pterigomaxilar y en otros tres que invadían el seno maxilar, se cauterizaron las ramas de la arteria.

La fosa pterigomaxilar es la puerta de acceso a diferentes regiones del endocráneo.

Los abordajes que requieren la disección de dicha fosa se denominan transpterigoideos.

En todos ellos, se necesita una amplia esfenoidotomía y antrostomía maxilar media, resección de la pared posterior del seno y cauterización o ligadura de algunas ramas de la arteria maxilar interna. Disecando e identificando distintos elementos nerviosos se pueden localizar diferentes regiones y estructuras del endocráneo. El conducto del nervio vidiano (pterigoideo) es un punto clave para localizar la arteria carótida interna intrapetrosa.

## Conclusiones

El abordaje endonasal a la fosa pterigomaxilar asistido con endoscopios es eficaz, seguro y presenta menor morbilidad que otros abordajes. Por la mayor experiencia adquirida en cirugía endoscópica, creemos que existen pocas indicaciones para realizar un abordaje abierto (sublabial-transmaxilar) para el tratamiento de patologías que afectan a la fosa pterigomaxilar.

## Bibliografía


1. *Alfieri A et. Al. Endoscopic Endonasal Approach to the Pterygopalatine Fossa: Anatomic Studio; Neurosurgery; 2003,52 (2): 374-380.*
2. *Carrau R L and Fortes F S G et. al. Endoscopic Anatomy of the Pterygopalatine Fossa and the Transpterygoid Approach: Development of a Surgical Instruction Model. Laryngoscope; 2008, 118: 44-49.*
3. *Del Gaudio J M, Endoscopic Transnasal Approach to the Pterygopalatine Fossa. Arch Otolaryngol Head Neck Surg; 2003, 129: 441-446.*
4. *Pryor S G et. al. Endoscopic versus Traditional Approaches for Excision of Juvenile Nasopharyngeal Angiofibroma. Laryngoscope; 2005, 115: 1201-1207.*
5. *Roger G et. al. Exclusively Endoscopic Removal of Juvenile Nasopharyngeal Angiofibroma. Arch Otolaryngol Head Neck Surg; 2008, 128: 928-935.*
6. *Fisch U and Chen J M et al. Inflammatory Pseudotumor of the Skull Base. Skull Base Surgery; 1994, 4 (2): 93-8.*
7. *Al-Nashar I S et. al. Endoscopic Transnasal Transpterygopalatine Fossa Approach to the Lateral Recess of the Sphenoid Sinus. Laryngoscope; 2004, 114: 528-532.*
8. *Robinson S, Patel N, Wormald P.Endoscopic Management of Benign Tumors Extending into the Infratempopral Fossa: A Two-Surgeon Transnasal Approach.Laryngoscope.115.October 2005:1818-1822.*
9. *Sabit I, Schaeffer S, couldwel W.Modified infratemporal fossa approach via lateral transantral maxillotomy: a microsurgical anatomy.Surg Neurol.2002;58:21-31.*
10. *Prades J. Microcirugía endonasal de la fosa pterigomaxilar y del meato medio. Salvat Editores, S.A.*
11. *Bernal-Sprekelsen M, Alobid I, Guilemany JM. Angiofibroma Juvenil.Cirugía endoscópica Avanzada de Base de Cráneo y Espacios Paranasales.Acta Otorrinolaringológica Española 2007;58 Supl. 1:84-95.*
12. *Wormald PJ.Maxilectomia Medial Endoscópica para Tumores Maxilares e da Fossa Pterigopalatina.Cirurgia Endoscópica Nasossinusal.Revinter 2007, 125-134.*